

## Ενδιαφέρουσα Περίπτωση

## Κατάλυση Ταχυκαρδίας Επανεισόδου στον Κολποκοιλιακό Κόμβο σε Ασθενή με Ιστορικό Ορθότοπης Μεταμόσχευσης Καρδιάς

ΠΑΝΑΓΙΩΤΗΣ Ν. ΜΑΡΓΟΣ, ΕΥΘΥΜΙΟΣ Γ. ΛΙΒΑΝΗΣ, ANNA Γ. ΚΩΣΤΟΠΟΥΛΟΥ,  
ΓΕΩΡΓΙΟΣ Ν. ΘΕΟΔΩΡΑΚΗΣ

*Β' Καρδιολογική Κλινική, Ωνάσειο Καρδιοχειρουργικό Κέντρο, Αθήνα*

Λέξεις ευρετηρίου:  
**Υπερκοιλιακή  
ταχυκαρδία,  
ορθότοπη  
μεταμόσχευση  
καρδιάς, κατάλυση.**

Οι κολπικές και οι κοιλιακές αρρυθμίες, συνηθέστερα με τη μορφή μεμονωμένων εκτάκτων συστολών, είναι συχνό εύρημα σε ασθενείς που έχουν υποβληθεί σε ορθότοπη μεταμόσχευση καρδιάς. Σπάνιες είναι οι αναφορές για την κατάλυση υπερκοιλιακών ταχυαρρυθμιών στους ασθενείς αυτούς. Παρουσιάζουμε την περίπτωση άνδρα ασθενούς 25 ετών, με ιστορικό ορθότοπης μεταμόσχευσης καρδιάς προ δετίας και συχνά επεισόδια παροξυσμικής υπερκοιλιακής ταχυκαρδίας από ζετίας, μη ανταποκρινόμενα στη φαρμακευτική αγωγή. Ο ασθενής υπεβλήθη σε ηλεκτροφυσιολογική μελέτη, η οποία ανέδειξε την παρουσία ταχυκαρδίας επανεισόδου στον κολποκοιλιακό κόμβο, με την τυπική slow – fast μορφή της. Ακολούθησε κατάλυση της βραδείας οδού με χορήγηση υψίσυχνου ρεύματος. Με την ευκαιρία της περίπτωσης παρουσιάζουμε μια σύνομη ανασκόπηση της διεθνούς βιβλιογραφίας.

Ημερ. παραλαβής  
εργασίας:  
5 Σεπτεμβρίου 2006  
Ημερ. αποδοχής:  
13 Φεβρουαρίου 2007

Διεύθυνση  
Επικοινωνίας:  
Παναγιώτης Μάργος

Καρδιοχειρουργικό  
Κέντρο, Α. Συγγρού  
356, 176 74 Καλλιθέα  
e-mail:  
[pmargos@yahoo.gr](mailto:pmargos@yahoo.gr)

**Ο**ι αρρυθμίες αποτελούν συχνό κλινικό πρόβλημα ή εύρημα σε ασθενείς που έχουν υποβληθεί σε ορθότοπη μεταμόσχευση καρδιάς (ΟΜΚ), ακόμη και σε αυτούς που δεν παρουσίασαν επεισόδιο απόρριψης.<sup>1</sup> Μεταξύ των παρατηρούμενων αρρυθμιών, υπάρχουν μεμονωμένες αναφορές για υπερκοιλιακές ταχυκαρδίες, στις οποίες έγινε θεραπευτική παρέμβαση με κατάλυση.<sup>2-16</sup>

Παρουσιάζουμε την περίπτωση ασθενούς με ιστορικό ΟΜΚ, ο οποίος υπεβλήθη επιτυχώς σε κατάλυση της βραδείας οδού, λόγω συχνών επεισοδίων ταχυκαρδίας επανεισόδου στον κολποκοιλιακό κόμβο (ΤΕΚΚ).

### Περιγραφή περίπτωσης

Ασθενής άρρεν, 25 ετών, υπεβλήθη προ δετίας σε ΟΜΚ λόγω διατακτικής μυοκαρδιοπάθειας και τελικού σταδίου καρδια-

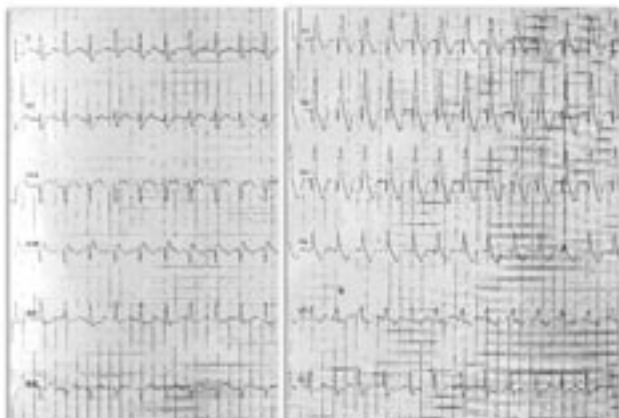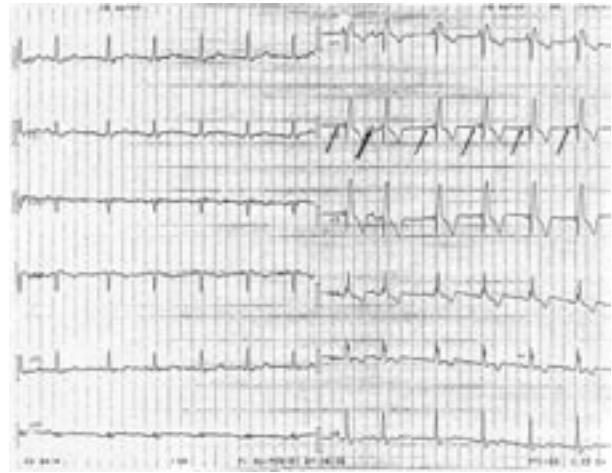
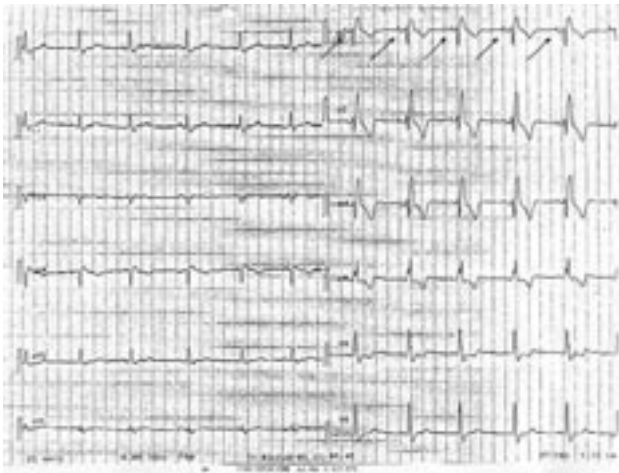
κής ανεπάρκειας. Δύο μήνες μετά τη μεταμόσχευση παρουσίασε επεισόδιο απόρριψης βαθμού 3Α, το οποίο αντιμετωπίστηκε επιτυχώς με φαρμακευτική αγωγή. Υποβάλλεται σε τακτικό μετεγχειρητικό έλεγχο, ο οποίος δεν παρουσιάζει ιδιαίτερα ευρήματα, πέραν της σοβαρού βαθμού ανεπάρκειας της τριγλώχινος βαλβίδας με διάταση των δεξιών κοιλοτήτων και οριακή συστολική απόδοση της δεξιάς κοιλίας. Τα ευρήματα αυτά, που εντοπίζονται υπερηχογραφικά και κατά τη διενέργεια κοιλιογραφίας, αποδίδονται σε πρωτοπαθή βλάβη του συστήματος της τριγλώχινος λόγω της αναστόμωσης των δεξιών κόλπων δότη και λήπτη και δεν συνδέονται με ευρήματα πνευμονικής υπέρτασης. Αντίθετα, η αριστερά κοιλία ελέγχεται φυσιολογική μορφολογικά και λειτουργικά.

Ο ασθενής παρουσιάζει από ζετίας συχνά επεισόδια παροξυσμικής υπερκοιλιακής ταχυκαρδίας, τα οποία ανατάσσο-

νται είτε αυτόματα, είτε με ενδοφλέβια χορήγηση βεραπαμίλης. Στη φαρμακευτική του αγωγή προσετέθη βεραπαμίλη 40mg x 3 ημερησίως, χωρίς σαφή κλινική βελτίωση. Στο ηλεκτροκαρδιογράφημα ηρεμίας και όπως προκύπτει από διαδοχικές καταγραφές, παρουσιάζεται διαλείπουσα επικράτηση δύο διαφορετικών κέντρων, που αντιστοιχούν στους φλεβοκόμβους του δότη και του λήπτη και εικόνα σταθερού αποκλεισμού του δεξιού σκέλους (RBBB), όπως φαίνεται στις Εικόνες 1A και 1B, και ερμηνεύεται στη συνέχεια με τη βοήθεια των ηλεκτροφυσιολογικών καταγραφών. Κατά τη διάρκεια της υπερκοιλιακής ταχυκαρδίας δεν ανιχνεύεται με σαφήνεια κολπική δραστηριότητα (Εικόνα 1Γ).

Ο ασθενής υπεβλήθη σε ηλεκτροφυσιολογικό έλεγχο (ΗΦΕ). Τοποθετήθηκαν τετραπολικοί ηλεκτροκαθετήρες στην κορυφή της δεξιάς κοιλίας (RVA) και στο όριο δεξιού κόλπου – άνω κοίλης φλέβας (HRA), σε θέση που αντιστοιχεί στο κολπικό κολόβωμα της καρδιάς του λήπτη, καθώς και δεκαπολικοί ηλεκτροκαθετήρες στο στεφανιαίο κόλπο (CS)

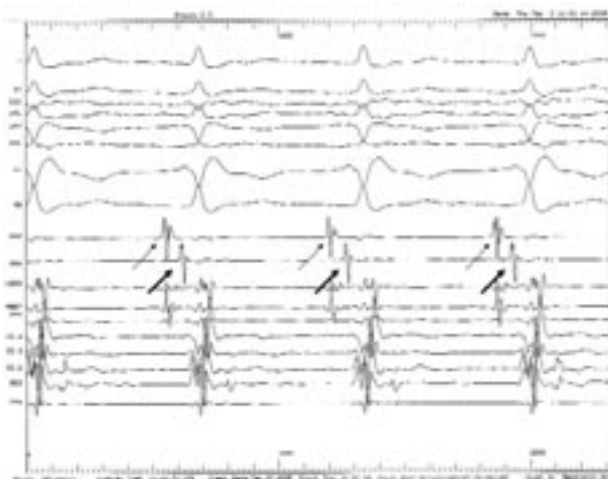
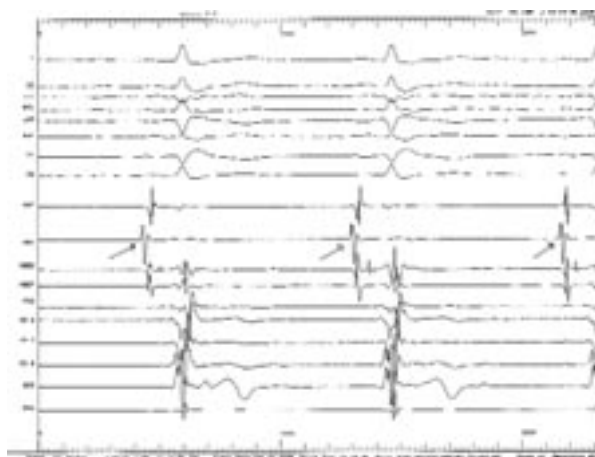
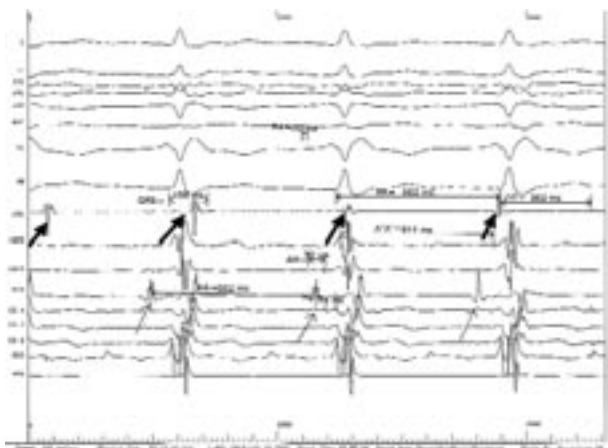
και στην περιοχή του His (HBE). Στην Εικόνα 2A, και λόγω της έλλειψης καταγραφής από την περιοχή του φλεβοκόμβου της καρδιάς του δότη, πρώιμη κολπική διέγερση καταγράφεται στις πλησιέστερες προς αυτή περιοχής HBEP και PCS (P = Proximal), ενώ η θέση HRA καταγράφει την ανεξάρτητη, σε διαφορετικό μήκος κύκλου δραστηριότητα της περιοχής του φλεβοκόμβου της καρδιάς του λήπτη, που δεν ακολουθείται από την κοιλιακή εκπόλωση και συνεπώς δεν επικρατεί. Παρατηρούνται επίσης φυσιολογικά βασικά διαστήματα, πέραν της παρατεταμένης διάρκειας του QRS λόγω RBBB. Ενδιαφέρον παρουσιάζει το γεγονός πως, σε ακόλουθες καταγραφές κατά τη διάρκεια του ΗΦΕ και χωρίς τη χορήγηση εξωγενών ερεθισμάτων, η εκπόλωση του κολπικού κολοβώματος της καρδιάς του λήπτη (θέση HRA) συγχρονίζεται με την κολπική εκπόλωση της καρδιάς του δότη (θέσεις HBE και CS), είτε ακολουθώντας την χρονικά (Εικόνα 2B) κάτι που αποδίδεται σε ανάδρομη αγωγή στη θέση της κολποκολπικής σύνδεσης, είτε προηγούμενη χρονικά (Εικόνα 2Γ), κάτι που αποδί-



**Εικόνα 1.** (Α): ΗΚΓ ηρεμίας του ασθενούς, όπου διαπιστώνεται φλεβοκομβικός ρυθμός (βέλη) και αποκλεισμός δεξιού σκέλους.

(Β): Σε δεύτερο ΗΚΓ ηρεμίας, η μορφολογία των Ρ (λεπτά βέλη) διαφέρει από αυτή της εικ. Α, γεγονός που αποδίδεται στη διαλείπουσα επικράτηση των δύο φλεβοκομβικών κέντρων δότη και λήπτη. Με το παχύ βέλος σημειώνεται μεμονωμένη φλεβοκομβική δραστηριότητα παρόμοιας μορφολογίας με την εικ. 1. Η εξήγηση των αρνητικών Ρ στις απαγωγές ΙΙ, ΙΙΙ και ΑΥF δίνεται στο κείμενο.

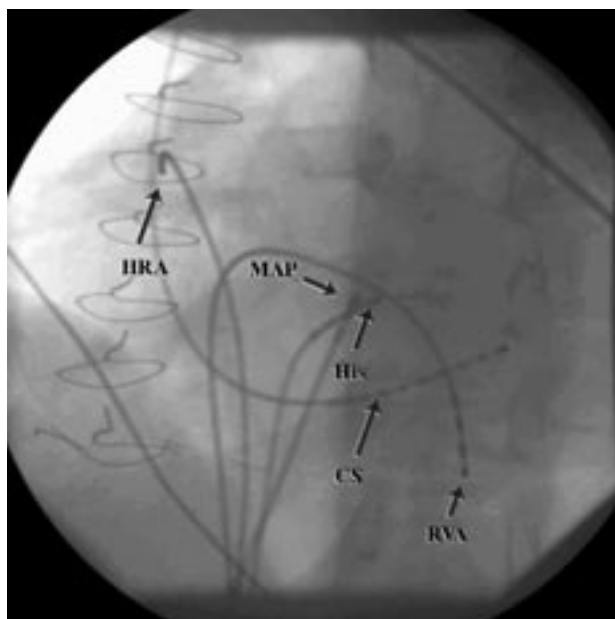
(Γ): ΗΚΓ κατά τη διάρκεια επεισοδίου ταχυκαρδίας, συχνότητας 130 bpm.



**Εικόνα 2.** (Α): Ηλεκτροφυσιολογικές καταγραφές σε φλεβοκομβικό ρυθμό: Φυσιολογικά βασικά διαστήματα, πλην της αυξημένης διάρκειας του QRS λόγω RBBB. Φαίνονται επίσης οι δύο κολπικές δραστηριότητες (βέλη), η μία εκ των οποίων (Α, λεπτά βέλη) επικρατεί, δημιουργεί το φλεβοκομβικό ρυθμό και αντιστοιχεί στην ηλεκτρική κολπική δραστηριότητα της μεταμοσχευμένης καρδιάς. Η θέση HRA καταγράφει δυναμικά από το κολπικό κολόβωμα της καρδιάς του λήπτη (Α'). Μεταξύ των ηλεκτρικών δραστηριοτήτων των δύο κόλπων παρατηρείται διαχωρισμός. Λοιπές ενδοκοιλιτικές καταγραφές: HBE: His, CS: στεφανιαίος κόλπος, RVA: κορυφή δεξιάς κοιλίας. (Β): Το ερευνητικό ηλεκτρόδιο (MAP) που προστίθεται στη συνέχεια, καταγράφει δυναμικά από περιοχή του κολπικού μυοκαρδίου πλησίον του His (λεπτά βέλη). Στη θέση HRA παρατηρείται τώρα επικράτηση της ενδογενούς δραστηριότητας του κόλπου του δότη (παχιά βέλη), κάτι που αποδίδεται σε ανάδρομη αγωγή στη θέση της κολποκολπικής σύνδεσης. (Γ): Επικράτηση της ενδογενούς δραστηριότητας του κόλπου του λήπτη, με πρόωμη κολπική εκπόλωση στη θέση HRA (βέλη).

δεται στην επικράτηση του φλεβοκόμβου του λήπτη για τη δημιουργία του φλεβοκομβικού ρυθμού. Μάλιστα, μια προσεκτική παρατήρηση της μορφολογίας των P-QRS στις Εικόνες 1Α, 1Β, 2Α, 2Β και 2Γ και ιδίως κατά την απαγωγή V1, φανερώνει πως ο φλεβοκομβικός ρυθμός της εικόνας 1Α αντιστοιχεί στην επικράτηση του φλεβοκόμβου του λήπτη (Εικόνα 2Γ), ενώ ο φλεβοκομβικός ρυθμός της Εικόνας 1Β αντιστοιχεί στην επικράτηση του φλεβοκόμβου του δότη (Εικόνα 2Α, 2Β). Βέβαια, ο όρος “φλεβοκόμβος του δότη” ίσως να μην είναι ακριβής στην περιγραφή του αυτοματικού κολπικού κέντρου της μεταμοσχευμένης καρδιάς που επικρατεί διαλειπόντως και δημιουργεί το “φλεβοκομβικό” ρυθμό της Εικόνας 1Β. Κι αυτό γιατί το φλεβοκομβικό κέντρο της μεταμοσχευμένης καρδιάς, έχει πιθανώς αποχωριστεί από το μόσχευμα κατά τη διαδικασία λήψης αυτού, και τον αυτοματικό ρόλο αναλαμβάνει άλλη φυσιολογική αυτοματική θέση χαμηλότερα στο δεξιό κόλπο, κατά μήκος της τελικής ακρολοφίας, κάτι που εμμέσως συνά-

γεται από την παρουσία αρνητικών P στις απαγωγές II, III και AVF της Εικόνας 1Β. Παρατηρεί κανείς επίσης στην Εικόνα 1Α, πως η δεύτερη και η πέμπτη κολπική εκπόλωση κατά την καταγραφή των απαγωγών των άκρων είναι ελαφρά πρόωμες και αρνητικές στις απαγωγές II, III και AVF, κάτι που με βάση τα ανωτέρω μπορεί να αποδοθεί στη διαλείπουσα επικράτηση του “φλεβοκόμβου” του δότη. Κατά τη διάρκεια του ΗΦΕ και πριν τη χορήγηση πρώιμων ερεθισμάτων, εισήχθη αυτόματα η υπερκοιλιακή ταχυκαρδία του ασθενούς, η οποία παρουσίαζε ηλεκτροφυσιολογικά χαρακτηριστικά τυπικής slow – fast ΤΕΚΚ (Εικόνες 4, 5) και συγκεκριμένα: Κατά την προγραμματισμένη κολπική διέγερση στη θέση HRA και χορήγηση εκτάκτων ερεθισμάτων, παρατηρείται χάσμα ανερεθίστων περιόδων (Εικόνα 4Α, φυσιοπαθολογία διπλής οδού), κάτι που αποτελεί το ηλεκτροφυσιολογικό υπόβαθρο για την εμφάνιση ΤΕΚΚ. Στη συνέχεια, και ενώ το ηλεκτρόδιο HRA αποσύρετο μερικώς ώστε να καταγράφει δυναμικά από το κολ-



**Εικόνα 3.** Η ακτινοσκοπική εικόνα, σε αριστερή πρόσθια λοξή προβολή, που αντιστοιχεί στις καταγραφές της εικόνας 2. Τα ηλεκτρόδια βρίσκονται: σε θέση που αντιστοιχεί στο φλεβόκομβο του λήπτη (HRA), στο στεφανιαίο κόλπο (CS), στην κορυφή της δεξιάς κοιλίας (RVA), στο His (His), ενώ το ερευνητικό ηλεκτρόδιο (MAP) βρίσκεται πλησίον του His.

πικό μυοκάρδιο της μεταμοσχευμένης καρδιάς, εισήχθη αυτόματα η υπερκοιλιακή ταχυκαρδία με δύο συνεχόμενες κολπικές έκτακτες συστολές και μεγάλη παράταση του ΑΗ διαστήματος (Εικόνα 4B) Όπως φαίνεται στις Εικόνες 5A και 5B, παρατηρείται σχεδόν ταυτόχρονη καταγραφή της κοιλιακής (V) και της κολπικής (A) εκπόλωσης κατά τη διάρκεια της ταχυκαρδίας, ενώ χορήγηση εκτάκτου κοιλιακού ερεθίσματος όταν το His είναι ανερέθιστο προδιεγείρει την κοιλία χωρίς να προδιεγείρει τους κόλπους. Ακολούθησε επιτυχής κατάλυση της βραδείας οδού, με χορήγηση 3 εφαρμογών ρεύματος ραδιοσυχνότητας (RF).

Μετά την κατάλυση, παρατηρήθηκε κατάργηση της φυσιολογίας διπλής οδού, με δραστική ανερέθιστη περίοδο κολποκοιλιακού κόμβου 300 ms (Εικόνα 5Γ).

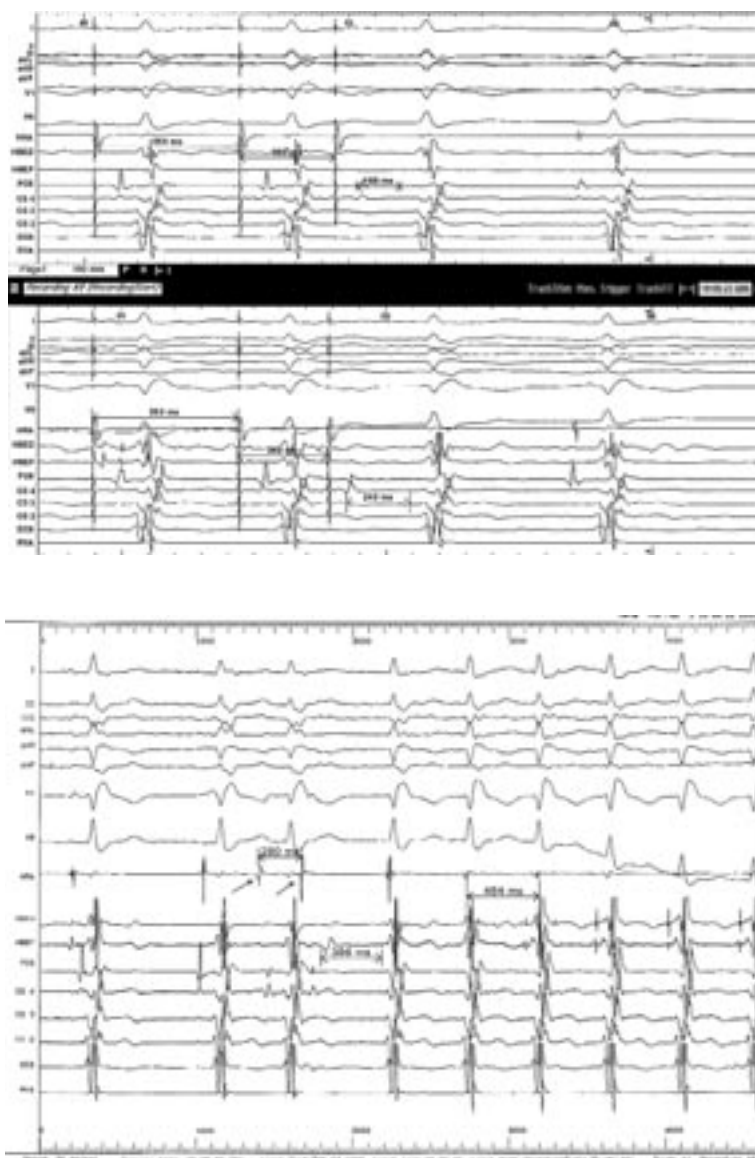### Συζήτηση

Οι κολπικές και οι κοιλιακές αρρυθμίες είναι συχνό εύρημα σε ασθενείς που έχουν υποβληθεί σε ΟΜΚ, τόσο κατά την άμεση μετεγχειρητική περίοδο, όσο και κατά το follow-up των ασθενών.<sup>1,17</sup> Πέρα από τις μεμονωμένες έκτακτες υπερκοιλιακές και κοιλιακές συστολές που παρουσιάζουν οι περισσότεροι ασθενείς,

<sup>17,18</sup> συχνή είναι και η εμφάνιση παροξυσμικών κολπικών ταχυαρρυθμιών, συνήθως με τη μορφή του κολπικού πτερυγισμού, της κολπικής ταχυκαρδίας και της κολπικής μαρμαρυγής. Οι ταχυαρρυθμίες αυτές αναφέρονται σε ποσοστό 44-55% πρώιμα και σε μικρότερο ποσοστό όψιμα, μετά από ΟΜΚ.<sup>1,19</sup> Σε ότι αφορά τις κοιλιακές αρρυθμίες, εκτός από τις συνηθέστερες μεμονωμένες έκτακτες κοιλιακές συστολές που αναφέρονται σε ποσοστό μεγαλύτερο του 70% των μεταμοσχευμένων,<sup>18</sup> συχνή είναι και η ανεύρεση ριπών μη εμμένουσας κοιλιακής ταχυκαρδίας κατά την πρώιμη μετεγχειρητική περίοδο,<sup>19</sup> ενώ δεν είναι ασυνήθης και η ανεύρεση κοιλιακών αρρυθμιών όψιμα, κατά το follow-up των ασθενών.<sup>1</sup>

Αναφορικά με την κλινική πορεία των μεταμοσχευμένων ασθενών σε σχέση με την εμφάνιση αρρυθμιών, συσχέτιση έχει αναφερθεί μεταξύ μεμονωμένων εκτάκτων υπερκοιλιακών συστολών ή υπερκοιλιακών ταχυαρρυθμιών και μετρίου βαθμού απόρριψης, ενώ οι μεμονωμένες έκτακτες κοιλιακές συστολές δεν φαίνεται να σχετίζονται με επεισόδια απόρριψης.<sup>18</sup> Μια άλλη αρρυθμία η οποία φαίνεται να σχετίζεται με επεισόδια σοβαρού βαθμού απόρριψης κατά τον πρώτο μετεγχειρητικό χρόνο σε μεταμοσχευμένους ασθενείς, είναι η φλεβοκομβική βραδυκαρδία.<sup>18</sup> Με κακή έκβαση των μεταμοσχευμένων έχει σχετιστεί και η όψιμη εμφάνιση κολπικής μαρμαρυγής στους ασθενείς αυτούς.<sup>20</sup>

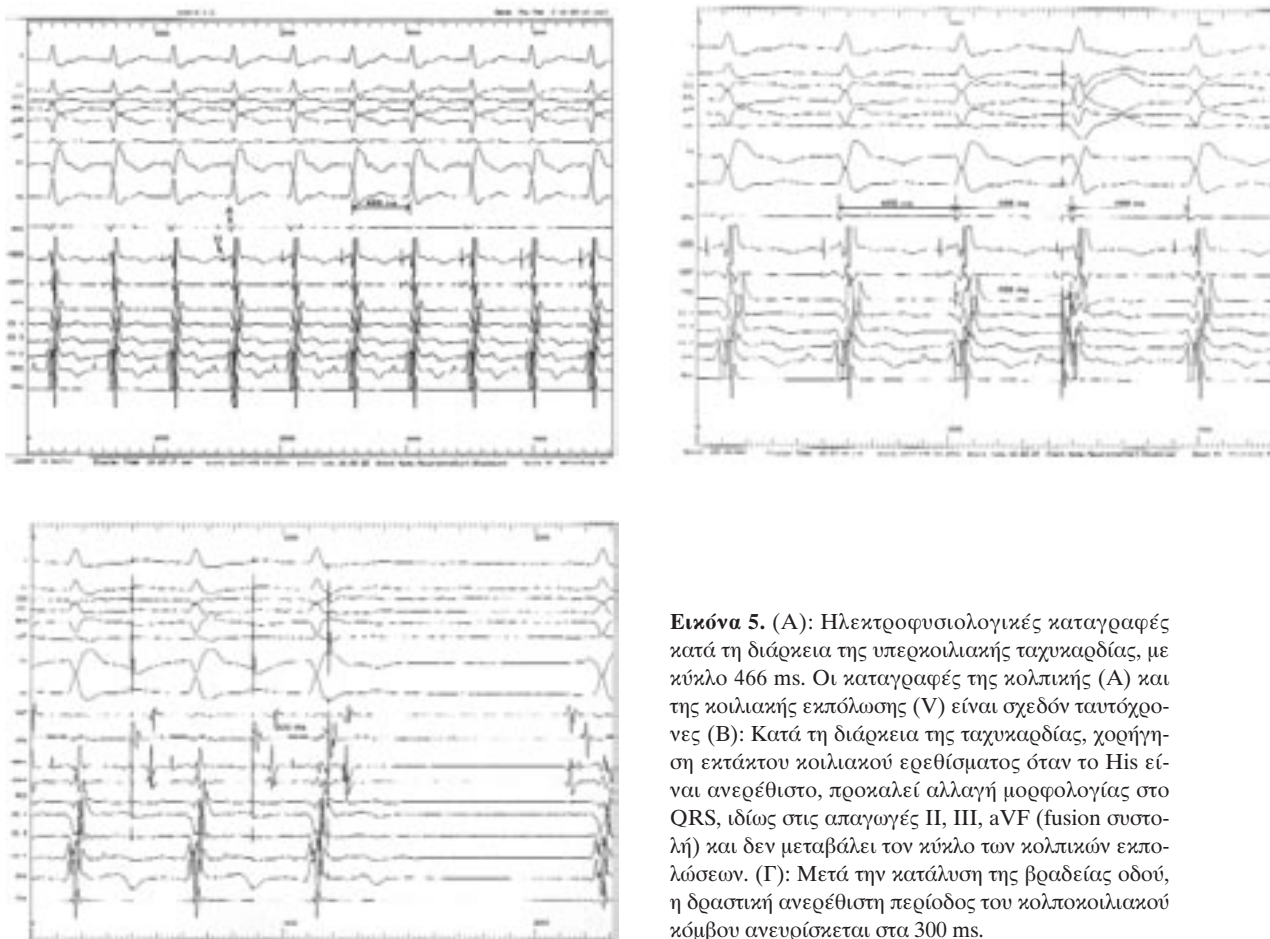
Εκτός από τις συνηθέστερες μορφές υπερκοιλιακών αρρυθμιών σε μεταμοσχευμένους ασθενείς που ήδη αναφέρθηκαν, σπάνιες είναι οι περιπτώσεις όπου διαπιστώνονται άλλες μορφές υπερκοιλιακών ταχυκαρδιών, όπως η ταχυκαρδία επανεισόδου στον κολποκοιλιακό κόμβο (ΤΕΚΚ)<sup>9,10,11</sup> και η ταχυκαρδία κολποκοιλιακής επανεισόδου λόγω ύπαρξης παραπληρωματικού δεματίου (ΤΚΚΕ).<sup>15,16</sup> Σε μια σχετικά πρόσφατη ανασκόπηση των περιπτώσεων ηλεκτροφυσιολογικής μελέτης και κατάλυσης υπερκοιλιακών ταχυαρρυθμιών σε μεταμοσχευμένους ασθενείς, αναφέρονται μόνο 3 ασθενείς με ΤΕΚΚ, 11 ασθενείς με ΤΚΚΕ, 5 ασθενείς με κολπικό πτερυγισμό και 12 ασθενείς με κολπική ταχυκαρδία.<sup>9</sup> Οι 3 ασθενείς που παρουσίαζαν ΤΕΚΚ, υποβλήθηκαν σε επιτυχή κατάλυση της βραδείας οδού, χωρίς υποτροπή της ταχυκαρδίας σε μέσο χρόνο παρακολούθησης 9 μηνών.<sup>9</sup> Πιο πρόσφατες βιβλιογραφικές αναφορές προσθέτουν νέες περιπτώσεις κατάλυσης κολπικού πτερυγισμού,<sup>2,3,4</sup> κολπικής ταχυκαρδίας<sup>5,6</sup> και ΤΚΚΕ,<sup>7,8</sup> ενώ το σύστημα ηλεκτροανατομικής χαρτογράφησης CARTO έχει χρησιμοποιηθεί στη μελέτη μεταμοσχευμένων ασθενών με κολπικό πτερυγι-



**Εικόνα 4.** (Α): Σε βασικό κύκλο κολπικής βηματοδότησης 550 ms και έκτακτα ερεθίσματα, παρατηρείται χάσμα ανερεθίστων περιόδων: Με έκτακτο στα 360 ms, AH=168 ms, ενώ με έκτακτο στα 340 ms, AH=240 ms: gap= 72 ms. (φυσιοπαθολογία διπλής οδού). (Β): Είσοδος υπερκοιλιακής ταχυκαρδίας με δύο έκτακτες κολπικές συστολές (βέλη), χρονικής απόστασης 280 ms, που άγονται αμφοτέρως στις κοιλίες. Η δεύτερη έκτακτη συστολή, άγεται με μεγάλη παράταση του AH διαστήματος, μέσω της βραδείας οδού.

σμό,<sup>2,3,4,9</sup> και κολπική ταχυκαρδία.<sup>6</sup> Σε ότι αφορά τους μηχανισμούς γένεσης των υπερκοιλιακών ταχυκαρδιών στους μεταμοσχευμένους ασθενείς, είναι προφανές πως στις περιπτώσεις όπου διαπιστώνεται ΤΕΚΚ ή ΤΚΚΕ, το παθοφυσιολογικό υπόστρωμα προϋπάρχει στη μεταμοσχευμένη καρδιά, ενδεχομένως συνεπικουρούμενο από τις μεταβολές των ηλεκτροφυσιολογικών ιδιοτήτων της μεταμοσχευμένης καρδιάς, συνεπεία της καρδιακής απονεύρωσης.<sup>21,22</sup> Ο κολπικός περυσισμός παρουσιάζεται με τη συνήθη μορφή του αντιωρολογιακού κυκλώματος επανεισόδου στο δεξιό κόλπο της μεταμοσχευμένης καρδιάς (typical flutter), με τη θέση της χειρουργικής αναστόμωσης των δεξιών κόλπων δότη και λήπτη να συμμετέχει, μαζί με το δακτύλιο της τριγλώχινας

βαλβίδας, στη δημιουργία του ανατομικού ισθμού που αποτελεί το στόχο της θεραπείας με κατάλυση.<sup>4</sup> Στη γένεση των αρρυθμιών κατά την πρώιμη μεταχειρητική περίοδο, συμβάλουν βιοχημικές διαταραχές και μηχανικές κακώσεις που επισυμβαίνουν στο μεταμοσχευόμενο όργανο σε όλα τα στάδια της μεταμόσχευσης.<sup>23</sup> Επίσης, η κολποκολπική αναστόμωση μεταξύ των κόλπων του λήπτη και του δότη συμμετέχει στη γένεση υπερκοιλιακών ταχυαρρυθμιών, όπως έμμεσα προκύπτει από την παρατήρηση πως με τη σχετικά νέα τεχνική της αναστόμωσης των κοίλων φλεβών λήπτη και δότη είναι λιγότερο συχνή η επίπτωση υπερκοιλιακών ταχυκαρδιών στη μεταμοσχευμένη καρδιά.<sup>24</sup> Η μεγαλύτερη επίπτωση υπερκοιλιακών αρρυθμιών στην τεχνική της αναστόμωσης των



**Εικόνα 5.** (Α): Ηλεκτροφυσιολογικές καταγραφές κατά τη διάρκεια της υπερκοιλιακής ταχυκαρδίας, με κύκλο 466 ms. Οι καταγραφές της κολπικής (Α) και της κοιλιακής εκπόλωσης (V) είναι σχεδόν ταυτόχρονες (Β): Κατά τη διάρκεια της ταχυκαρδίας, χορήγηση εκτάκτου κοιλιακού ερεθίσματος όταν το His είναι ανερέθιστο, προκαλεί αλλαγή μορφολογίας στο QRS, ιδίως στις απαγωγές II, III, aVF (fusion συστολή) και δεν μεταβάλλει τον κύκλο των κολπικών εκπολώσεων. (Γ): Μετά την κατάλυση της βραδείας οδού, η δραστική ανερέθιστη περίοδος του κολποκοιλιακού κόμβου ανευρίσκεται στα 300 ms.

δύο κόλπων δότη και λήπτη ερμηνεύεται, είτε μέσω της ύπαρξης αποκλεισμού αγωγής ερεθίσματος στη θέση της συρραφής των δύο κόλπων, οπότε ευνοείται η ανάπτυξη ταχυκαρδιών επανεισόδου στο πρότυπο της ανάπτυξης μηχανισμού επανεισόδου γύρω από ουλή, είτε μέσω της ύπαρξης αγωγής στη θέση της συρραφής των κόλπων λήπτη και δότη και της μετάδοσης στη μεταμοσχευμένη καρδιά ταχυαρρυθμιών που εκπορεύονται από το κολπικό κολόβωμα του λήπτη.<sup>4,5,6,25-29</sup>

Η κολποκοιλιακή αγωγή παρατηρείται σε ποσοστό μικρότερο του 10% των μεταμοσχευμένων ασθενών,<sup>18</sup> ενώ σπανίως η κατάργησή της μέσω κατάλυσης αποτελεί θεραπευτικό στόχο σε μεταμοσχευμένους ασθενείς με υπερκοιλιακές ταχυκαρδίες.<sup>25,28,29</sup> Κολποκοιλιακή αγωγή διαλειπόντως παρατηρείται και στην περίπτωση του ασθενούς που περιγράφουμε όπως φαίνεται και εξηγείται στις Εικόνες 1 και 2, αλλά η παρουσία της δε σχετιζόταν άμεσα με την κλινική ταχυκαρδία του ασθενούς, η οποία ήταν μια τυπική slow – fast ταχυκαρδία επανεισόδου στον

κολποκοιλιακό κόμβο, που τερματίστηκε με την κατάλυση στην κλασική θέση της βραδείας οδού.

Συμπερασματικά, η εκδήλωση ταχυκαρδίας επανεισόδου στον κολποκοιλιακό κόμβο σε ασθενείς που έχουν υποβληθεί σε ορθότοπη μεταμόσχευση καρδιάς είναι εξαιρετικά σπάνια βάσει της διεθνούς βιβλιογραφίας. Παρ' όλα αυτά, υπερκοιλιακές ταχυκαρδίες που απαιτούν προϋπάρχον παθολογικό υπόστρωμα της μεταμοσχευμένης καρδιάς (όπως είναι η ταχυκαρδία επανεισόδου στον κολποκοιλιακό κόμβο και η ταχυκαρδία κολποκοιλιακής επανεισόδου), πρέπει να είναι στη διαγνωστική μας σκέψη, ως σπάνια αίτια αρρυθμιών στους ασθενείς που έχουν υποβληθεί σε ορθότοπη μεταμόσχευση καρδιάς.

### Ευχαριστίες

*Ευχαριστούμε τον καταγραφέα του Αιμοδυναμικού τμήματος του Ωνασείου Καρδιοχειρουργικού Κέντρου Κωνσταντίνο Δουδούμη, για την πολύτιμη συμβολή του στην προετοιμασία των εικόνων του κειμένου.*

## Βιβλιογραφία

- Little RE, Kay GN, Epstein AE, Plumb VJ, Bourge RC, Neves J, et al: Arrhythmias after orthotopic cardiac transplantation. Prevalence and determinants during initial hospitalization and late follow-up. *Circulation* 1989; 80: 140-146.
- Hadian D, Leier CV: Electroanatomic and electrographic characterization of atrial flutter following cardiac transplantation: pre- and post-ablation. *J Heart Lung Transplant* 2004; 23: 1205-1208.
- Kautzner J, Peichl P, Cihak R, Malek I: Atrial flutter after orthotopic heart transplantation. *J Heart Lung Transplant* Dec 2004; 23: 1463-1464.
- Heist EK, Doshi SK, Singh JP, Di Salvo T, Semigran MJ, Reddy VY, et al: Catheter ablation of atrial flutter after orthotopic heart transplantation. *J Cardiovasc Electrophysiol* Dec 2004; 15: 1366-1370.
- Ribbing M, Monnig G, Wasmer K, Breithardt G, Eckardt L: Catheter ablation of atrial tachycardia due to recipient-to-donor transatrial conduction after orthotopic heart transplantation. *Europace* 2004; 6: 215-219.
- Kantharia BK, Wilbur SL, Kutalek SP, Padder FA: Electroanatomical mapping and radiofrequency catheter ablation of atrial tachycardia originating from the recipient heart with recipient-to-donor atrio-atrial conduction after orthotopic heart transplantation. *J Interv Card Electrophysiol* 2005; 12: 61-67.
- Conraads V, Vorlat A, Miljoen H, De Paep R, Rodrigus I, Vrints C: Successful ablation of atrioventricular accessory pathway after cardiac transplantation. *Transpl Int* 2005; 17: 872-876.
- Kim JJ, Denfield SW, Dreyer WJ, Price JF, Cannon BC, Towbin JA, et al: Radio-Frequency Catheter Ablation of Accessory Pathway Mediated Tachycardia in a Child After Orthotopic Heart Transplantation. *J Heart Lung Transplant* 2005; 24: 1444.e13-1444.e14.
- Magnano AR, Garan H: Catheter ablation of supraventricular tachycardia in the transplanted heart: a case series and literature review. *Pacing Clin Electrophysiol* 2003; 26: 1878-1886.
- Zhu DW, Sun H: Case report: radiofrequency catheter ablation of atrioventricular nodal reentrant tachycardia in a patient with heart transplantation. *J Interv Card Electrophysiol* 1998; 2: 87-89.
- Padder FA, Wilbur SL, Kantharia BK, Lee A, Samuels F, Kutalek SP: Radiofrequency catheter ablation of atrioventricular nodal reentrant tachycardia after orthotopic heart transplantation. *J Interv Card Electrophysiol* 1999; 3: 283-285.
- Strohmer B, Chen PS, Hwang C: Radiofrequency ablation of focal atrial tachycardia and atrioatrial conduction from recipient to donor after orthotopic heart transplantation. *J Cardiovasc Electrophysiol* 2000; 11: 1165-1169.
- Boveda S, Galinier M, Lagrange P, Lagrange A, Cerene A, Delay M, et al: Atrial flutter: a possible early sign of acute rejection in heart transplantation. A case report. *Arch Mal Coeur Vaiss* 2001; 94: 613-616.
- Pitt MP, Bonser RS, Griffith MJ: Radiofrequency catheter ablation for atrial flutter following orthotopic heart transplantation. *Heart* 1998; 79: 412-413.
- Sharma PP, Marcus FI: Radiofrequency ablation of an accessory pathway years after heart transplant: a case report. *J Heart Lung Transplant* 1999; 18: 792-795.
- Goy JJ, Kappenberger L, Turina M: Wolff-Parkinson-White syndrome after transplantation of the heart. *Br Heart J* 1989; 61: 368-371.
- Shumakov VI, Khubutiia AS, Selezneva EA, Oleinikova LG, Kazakov EN, Mkervali NG, et al: Arrhythmia in patients after heart transplantation *Kardiologiia* 1991; 31: 38-40.
- Bocchi E, Vilas-Boas F, Sosa E, Moreira LF, Fiorelli A, Bacal F, et al: Arrhythmias following orthotopic heart transplantation *Arq Bras Cardiol* 1994; 62: 301-305.
- Jacquet L, Ziady G, Stein K, Griffith B, Armitage J, Hardesty R, et al: Cardiac rhythm disturbances early after orthotopic heart transplantation: prevalence and clinical importance of the observed abnormalities. *J Am Coll Cardiol* 1990; 16: 832-837.
- Pavri BB, O'Nunain SS, Newell JB, Ruskin JN, William G: Prevalence and prognostic significance of atrial arrhythmias after orthotopic cardiac transplantation. *J Am Coll Cardiol* 1995; 25: 1673-1680.
- Liem LB, DiBiase A, Schroeder JS: Arrhythmias and clinical electrophysiology of the transplanted human heart. *Semin Thorac Cardiovasc Surg* 1990; 2: 271-278.
- Farrell TG, Camm AJ: Action of drugs in the denervated heart. *Semin Thorac Cardiovasc Surg* 1990; 2: 279-289.
- Villa AE, de Marchena EJ, Myerburg RJ, Castellanos A: Comparisons of paired orthotopic cardiac transplant donor and recipient electrocardiograms. *Am Heart J* 1994; 127: 70-74.
- Grant SC, Khan MA, Faragher EB, Yonan N, Brooks NH: Atrial arrhythmias and pacing after orthotopic heart transplantation: bicaval versus standard atrial anastomosis. *Br Heart J* 1995; 74: 149-53.
- Lefroy DC, Fang JC, Stevenson LW, Hartley LH, Friedman PL, Stevenson WG: Recipient-to-donor atrioatrial conduction after orthotopic heart transplantation: surface electrocardiographic features and estimated prevalence. *Am J Cardiol* 1998; 82: 444-450.
- Bexton RS, Hellestrand KJ, Cory-Pearce R, Spurrell RA, English TA, Camm AJ: Unusual atrial potentials in a cardiac transplant recipient. Possible synchronization between donor and recipient atria. *J Electrocardiol* 1983; 16: 313-321.
- Anselme F, Saoudi N, Redonnet M, Letac B: Atrioatrial conduction after orthotopic heart transplantation. *J Am Coll Cardiol* 1994; 24: 185-189.
- Saoudi N, Poty H, Rodennet M, Anselme F, Letac B: Arrhythmogenic atrioatrial conduction after orthotopic heart transplantation: a new indication for radiofrequency catheter ablation (abstr). *J Am Coll Cardiol* 1996; 27: 122A-123A.
- Rothman SA, Miller JM, Hsia HH, Buxton AE: Radiofrequency ablation of a supraventricular tachycardia due to interatrial conduction from the recipient to donor atria in an orthotopic heart transplant recipient. *J Cardiovasc Electrophysiol* 1995; 6: 544-550.